

Mesiodistal Mölleme Yapılan Dişlerde NaF Uygulamasının Periodontal Dokulara Etkisi

Dr. Neslihan ÜÇÜNCÜ*

Dr. Mehmet YALIM**

ÖZET: Mesiodistal mölleme, dental arklarda diş boyutu uyumsuzluğunda veya dental arkta yer kazanmak amacıyla yapılır. Bu işlemde en ince mölleme bantlarının kullanılmasıyla bile elmas frez veya disklerin kullanımı ile oluşan derin oluklar elimine edilemez. Bu nedenle bu bölgelerde plak retansiyonu için bir zemin hazırlanmış olur. Bu çalışmada, mesiodistal mölleme yapılmış yüzeylerde topikal flor ve florlu bileşiklerle günlük ağız çalkatımının periodontal sağlık ve plak birikimine etkileri incelendi. Yüzeylerdeki plak birikimleri SEM (Scanning Electron Microscope) aracılığıyla değerlendirildi.

Anahtar Kelimeler: Mesiodistal dölleme, flor, plak retansiyonu, periodontal sağlık.

SUMMARY: THE EFFECT OF NaF APPLICATION IN INTERDENTAL STRIPPED ENAMEL SURFACES ON PERIODONTAL TISSUES'. Interdental stripping is applied in cases where there are tooth size disharmonies in dental arches or in order to gain arch length. In the subjet procedure, it is not possible to eliminate the deep furrows which occur as a result of the use of diamond burrs or disk even the finest finishing strip is used. Thus, the predisposition for plaque retention is enhanced. In this study, the application of topical NaF and office-applied fluoride rinses in the stripped enamel surfaces has been investigated in order to evaluate the resulting effect for periodontal health and plaque accumulation. The plaque accumulation in the stripped surfaces has been observed and evaluated by the use of SEM.

Key Words: Interdental stripping, fluor, plaque accumulation, periodontal health.

GİRİŞ

Mesiodistal mölleme (=stripping, slenderizing), dişlerin mesiodistal boyutlarını azaltma işlemidir. Ark boyu sapmasında çekim endikasyonu olmayan vakalarda dişlerin dental ark boyunca daha iyi dizilimini sağlamak amacıyla veya bolton sapması olan durumlarda uygulanan bir tedavi yöntemidir.

Begg (3), alt ve üst keserlerin ve kaninlerin genişliklerinin azaltılmasını temel biyolojik kurallara göre diş çekiminden daha uygun bulmaktadır. Sheridan (18), ise çekim veya ekspansiyon gerektiği halde bu tedavilerin uygulanamayacağı vakalarda bukkal ve anterior dişlerin möllenmesi ile 8-9 mm'lik yer kazanılabileceğini belirtmektedir.

Mesiodistal mölleme işleminin mümkün olduğunca fazla dişten yapılması; dentinin ekspozu, çürüğe karşı dirençsizliği ve dişlerin doğal şeklinin bozulmaması açısından yararlıdır (7, 18, 20).

Ortodontik amaçla interdental minenin möllenmesine rağmen, diş hekimliğinin diğer branşlarında arayüz

kavitesinin hazırlanması sırasında komşu dişlerden bir miktar aşındırmaya neden olmak, istenmeyen bir husustur. Aproksimal mine yüzeyine yapılan iatrojenik hasarların çürüğe ve periodontal hastalıklara hazırlayıcı bir faktör olabileceği bazı araştırmacılar tarafından ileri sürülürken (2, 8, 6); mesiodistal möllemenin periodontal dokulara önemli düzeyde etkisi olmadığıda çeşitli araştırmacılar tarafından ileri sürülmektedir (4, 20).

Minenin möllenmesi işleminin elmas separeler, frezler veya mölleme bantları ile yapılması tartışma konusu olmuştur. SEM (Scanning Electron Microscope) ile yapılan çalışmalarda separe ile yapılan möllemelerin frez ile yapılan möllemelere oranla minede daha geniş oluklar açtığı, oluşan olukların en ince mölleme bantlarının kullanımı ile dahi elemine olmadığı ve bu oluklarında plak retansiyonuna neden olduğu belirtilmektedir (14, 15).

Minenin mesiodistal möllenmesi sonrası minede oluşabilecek hassasiyet ve çürük oluşumunu engellemek amacıyla topikal flor uygulaması önerilmekte, hatta; etkinliğinin devamı için günlük ağız gargarasının yapılmasının gerekliliğide vurgulanmaktadır (9, 10, 13, 16).

*G.Ü. Diş Hek. Fak. Ortodonti Anabilim Dalı Arş. Gör.

**G.Ü. Diş Hek. Fak. Ortodonti Anabilim Dalı Arş. Gör.

Florun bakterileri inhibe edici etkileri (1, 10, 12) ve periodontal dokulara etkinlikleri (1, 5, 22, 23) ile ilgili çeşitli araştırmalar yapılmıştır.

Bu çalışma, mesiodistal mölleme yapılan dişlerde topikal jel ve günlük ağız çalkalaması şeklinde flor uygulamasının, periodontal dokuların sağlığı ve mölleme yapılan yüzeylerdeki plak birikimi üzerine etkilerini incelemek amacıyla yapıldı.

MATERYAL VE METOD

Bu araştırma materyalini ortodontik tedavi amacıyla çekim endikasyonu konulan pubertal atılım dönemindeki 12 hastanın 48 premolar dişi oluşturdu.

Hastaların periodontal motivasyonları yapıp ağız hijyenlerini maksimum seviyeye çıkarmak için gerekli detraj ve polisaj işlemleri dikkatlice yapıldı. Mesiodistal mölleme yapılmadan hemen önce tüm dişlere ilişkin gingival index (GI), plak indeksi (PI) ve cep derinlikleri ölçüldü. Gingival indeks ve plak indeksinde Löe ve Silness'in (11) indekslerinden yararlanıldı. Mölleme yapılan yüzeyler mesial ve distal yüzeyler olduğundan, mesial ve distal yüzey ölçümleri ile vestibül ve lingual yüzey ölçümleri ayrı ayrı değerlendirildi.

Her hastanın 1. premolar dişlerinin mesial ve distal ara yüzeylerinden 0.5 mm kalınlığındaki mine, elmas frezle* kaldırıldıktan sonra bu ara yüzeyler mölleme zımparaları** ile seperasyon bant yerleştiricisi*** kullanılarak 20 kez zımparalandı ve hastalar aşağıdaki şekilde iki gruba ayrıldı:

1. Grup (24 premolar): Mesiodistal mölleme sonrası hiçbir işlem yapılmadı. Sadece bu gruba rutin hijyen uygulaması olarak günde iki defa dişlerini fırçalamaları ve arayüz temizliği için diş ipi kullanmaları önerildi.

2. Grup (24 premolar): Mölleme sonrası dişler tükürükten izole edildikten sonra 4 dakika jel halindeki % 2 lik NaF topikal olarak uygulandı ve bu grupta da rutin oral hijyen uygulamaları sonrası her akşam 10 ml. % 0.05 lik NaF solüsyonu ile 2 dakika ağızlarını çalkala-

maları önerildi. Hastalara bu işlemi gece yatmadan önce yapmaları ve daha sonra hiç bir şey yememeleri gerektiği söylendi.

Her iki grubada aynı tip diş ipi ve diş fırçası kullanıldı.

İki aylık sürenin sonunda gingival indeks, plak indeksi ve cep derinlikleri ölçümleri tekrarlandı. Dişler elevatör kullanılmadan ve ara yüzeylere dokunulmadan çekildikten sonra % 70'lik etil alkolde bekletildi.

SEM ile inceleme öncesi dişlerin hazırlanma işlemi O.D.T.Ü Metalürji Mühendisliği Ana Bilim Dalında yapıldı. Altın plaka ile kaplanan dişler Cambridge Steroscan (S4-10) marka Scanning Electron Mikroskopi ile incelendi.

Araştırma öncesi ve sonrası ölçüm değerlerinin grup içi önem kontrollerinde Wilcoxon Test'inden, araştırma öncesi ve sonrası ölçüm değerlerinin gruplar arası önem kontrollerinde Mann-Whitney U Test'inden yararlanıldı (19).

BULGULAR

Mesiodistal mölleme yapılan florsuz grup ile mölleme sonrası flor uygulanan grubun araştırma başlangıcındaki GI, PI ve Cep derinliğine ait ölçümler Tablo I'de sunulmuştur. Tablodan da izlendiği şekilde araştırma başlangıcında her iki gruba ilişkin ölçümlerin ortalamaları arasında istatistiksel olarak anlamlı bir farklılık yoktur.

Tablo II'de mesiodistal mölleme yapıp flor uygulanmayan grubun araştırma öncesi ve sonrası ölçüm değerleri izlenmektedir. Mesiodistal bölgedeki PI, GI ve Cep derinliğine ilişkin ortalama değerler arasında istatistiksel olarak anlamlı bir farklılık bulunmuştur ($p < 0.01$).

Flor uygulanan grubun araştırma öncesi ve sonrası ölçüm değerlerinde ise mesiodistal bölgedeki GI ve Cep derinliğine ilişkin ortalama değerler arasında istatistiksel olarak önemli düzeyde bir farklılık bulunmuştur ($p < 0.05$; Tablo III).

Tablo I. Florsuz Grup İle Florlu Grubun Araştırma Başlangıcı Ölçümlerine İlişkin Ortalama Değerleri ve Önem Kontrolleri.

		FLORLU			FLORSUZ			Z
		X	Sd	Sx	X	Sd	Sx	
Plak	Md	0.60	0.41	0.08	0.62	0.39	0.08	0.134
	VI	0.20	0.32	0.06	0.14	0.27	0.05	-0.536
Gingival	Md	0.70	0.50	0.102	0.81	0.43	0.08	0.876
	VI	0.18	0.38	0.07	0.12	0.22	0.04	-0.123
Cep	Md	3.08	0.43	0.08	3.02	0.63	0.12	-0.216
	VI	1.87	0.51	0.10	2.00	0.57	0.20	0.597

Md = Mesial ve distal yüzey ölçümleri.
VI = Vestibül ve lingual yüzey ölçümleri.

* Diatech Diamant, 859 / 314 - 545 / 1010

** Sunshine Diamonds, 303; Adeco, Amm.

*** Dentarum, 018 - 000

Tablo II. Florsuz Grubun Araştırma Başlangıcı ve Araştırma Sonu Ölçümlerine İlişkin Ortalama Değerleri ve Önem Kontrolleri.

		Araştırma Başı			Araştırma Sonu			T
		X	Sd	Sx	X	Sd	Sx	
Plak	Md	0.60	0.41	0.08	0.83	0.31	0.08	52.5**
Index	VI	0.20	0.32	0.06	0.04	0.14	0.02	88.5
Gingival	Md	0.70	0.50	0.10	1.70	0.48	0.09	1.5**
Index	VI	0.18	0.38	0.07	0.18	0.24	0.04	135
Cep	Md	3.08	0.43	0.08	3.43	0.39	0.07	60*
Derinliği	VI	1.87	0.51	0.10	1.75	0.53	0.10	113

T₂₄ = 81

** P < 0.01

Tablo III. Florlu Grubun Araştırma Başlangıcı ve Araştırma Sonu Ölçümlerine İlişkin Ortalama Değerleri ve Önem Kontrolleri.

		Araştırma Başı			Araştırma Sonu			T
		X	Sd	Sx	X	Sd	Sx	
Plak	Md	0.62	0.39	0.07	0.71	0.38	0.07	99.5
Index	VI	0.14	0.27	0.05	0.12	0.30	0.08	128.5
Gingival	Md	0.81	0.43	0.08	1.25	0.73	0.14	84*
Index	VI	0.12	0.22	0.04	0.06	0.16	0.03	106.5
Cep	Md	3.02	0.63	0.12	3.47	0.68	0.13	65*
Derinliği	VI	2.00	0.57	0.11	2.06	0.49	0.10	131

T₂₄ = 81

* P < 0.05

Tablo IV. Florlu Grup İle Florsuz Grubun Araştırma Sonu Ölçümlerine İlişkin Ortalama Değerleri ve Önem Kontrolleri.

		FLORSUZ			FLORLU			Z
		X	Sd	Sx	X	Sd	Sx	
Plak	Md	0.83	0.31	0.06	0.71	0.38	0.08	0.461
Index	VI	0.04	0.14	0.03	0.12	0.30	0.06	0.536
Gingival	Md	1.70	0.48	0.09	1.25	0.73	0.15	-2.22*
Index	VI	0.18	0.24	0.05	0.06	0.16	0.03	-1.48
Cep	Md	3.43	0.39	0.07	3.47	0.68	0.13	0.041
Derinliği	VI	1.75	0.53	0.10	2.06	0.49	0.10	1.78

T₂₄ = 81

** P < 0.01

Flor uygulanan ve uygulanmayan grublara ilişkin araştırma sonrası mesiodistal bölgedeki ölçüm değerlerinde ise sadece GI ortalama değerinde istatistiksel olarak anlamlılık bulunmuştur ($p < 0.05$; Tablo IV).

Her iki grubun vestibulolingual değerlerine grup içi ve gruplar arası önem kontrollerinde istatistiksel olarak anlamlı bir farklılık izlenmemiştir.

TARTIŞMA

Minenin elmas freze veya disklerle mollenmesi diş yüzeyinde derin oluklara yol açmaktadır. Bu yüzeylerin daha sonra çeşitli kalınlıkta zımparalarla düzeltilmesine rağmen düzgün bir mine yüzeyi elde edilemediği ve bu yüzeylerde de plak retansiyonunun engellenemediği (14, 15) ışık ve elektron mikroskopu çalışmaları ile belirtilmektedir (9, 10).

Pürüzlü yüzeylerde bakteri plağının retansiyonunun periodontal hastalıklara hazırlayıcı bir faktör olabileceği belirtilmektedir (2, 6, 8, 14, 17).

Möllenmiş mine yüzeyine bakterilerin penetrasyonunun engellenmesi ve çürüğe karşı direnç kazanması amacıyla topikal flor uygulanmakta (16, 9, 13) uzun süreli ve daha etkin sonuç eldesi için florlu solüsyonlarla ağız çalkatımı önerilmektedir (10, 16).

Flor bileşiklerinin bakteri plağında inhibitör etkisi olduğu (10, 12), periodontal problemlerde de olumlu yönde etkisinin olabileceği belirtilmektedir (1, 23).

Mölleme işlemi sonucu interproksimal doku aralığında azalma ile kontak noktalarının değişimi söz konus olduğundan destek dokularında uzun sürede etkilerinin çıkabileceği fikri ileri sürülmüşse de bazı araştırmacılar tedavi edilmemiş maloklüzyonlarda anormal kontaklara rağmen eğer oral hijyen yeterli ise periodontal hasarın çapraşıklıkla ilgili olmadığını, öncelikle plak mevcudiyetiyle bağlantı olduğunu bildirmişlerdir (17, 21).

Mesiodistal mölleme yapılan yüzeylerde bakteri plağının retansiyonu elimine edilemediğine göre periodontal dokularda olumsuz bir etki beklenebileceği fikri ortaya çıkmaktadır. Bu çalışmada florun bakteri plağındaki inhibe edici özellikleri de dikkate alınarak mesiodistal mölleme sonrası % 2 lik lokal jel NaF ve 2 aylık süre boyunca günde bir kez % 0.05 lik NaF ile ağız çalkatımının dokular üzerine etkileri ortaya konulmaya çalışılmıştır.

Flor uygulanan grup ile uygulanmayan gruba ilişkin araştırma başlangıcı ölçüm değerlerinde istatistiksel olarak anlamlı bir farkın olmayışı (Tablo I), her iki grubun eşit şartlarda araştırma kapsamına alındığını göstermektedir.

Flor uygulanmayan grubun araştırma başı ve araştırma sonu ölçümlerinin ortalama değerleri karşılaştırıldığında mesiodistal bölgenin PI, GI ve cep derinliğinde önemli düzeylerde farklılık izlenirken (Tablo II); florlu grupta mesiodistal bölgenin GI ve Cep derinliğinde önemli düzeyde farklılık bulunmuştur (Tablo III).

Tuerson (20) interproksimal mölleme sonrası gingival dokularda çok az bir değişim olduğunu; Boese (4) mölleme sonrası cep derinliği, gingival çekilme veya alveolar kret kaybının önemli düzeyde olmadığını ileri sürmektedir. Bu çalışmada ise mesiodistal mölleme sonrası florlu ve florsuz grupta araştırma başlangıcına göre periodontal dokularda önemli düzeyde farklılıklar izlenmiştir.

Her iki grubun araştırma sonu ölçümlerinin ortalama değerleri kıyaslandığında mesiodistal bölgenin GI ölçümünde istatistiksel olarak önemli düzeyde farklılık izlenmiştir (Tablo IV). Başlangıç değerleri arasında bir fark olmamasına rağmen mesiodistal bölgenin GI ölçümünün araştırma sonu değerleri incelendiğinde flor uygulanan gruba ait değerlerin florsuz gruba oranla daha az arttığı gözlenmektedir. Bu da bize NaF uygulamasının gingival inflamasyon üzerine olumlu bir etki yapabileceğini göstermektedir.

Boyd ve arkadaşları (5) florun periodontal sağlıkta olumlu etkinliğini savunurlarken, Wolf ve arkadaşları (22) florun periodontal dokularda önemli düzeyde etkinliğinin olmadığını belirtmektedirler. Bizim bulgularımız Wolf ve arkadaşlarının bulguları ile ters düşerken Boyd ve arkadaşlarının bulguları ile uyum göstermektedir.

Her iki grubun tedavi sonuna ilişkin cep derinliği değerleri arasında istatistiksel olarak önemli düzeyde bir fark bulunmamıştır. Mesiodistal bölgenin GI değerlerinde farklılık gözlenmesine rağmen cep derinliğinde bir fark bulunmaması araştırma süresinin kısalığına bağlanabilir. Daha uzun süreli bir değerlendirmede GI değerindeki önemli düzeydeki farklılık cep derinliği değerine yansiyabilir.


Florlu grupta mesiodistal bölgenin PI değerinde istatistiksel olarak önemli düzeyde bir artış gözlenmezken GI değerindeki artış anlamlıdır. Bakteri plağının periodontal hastalığın oluşmasının en önemli bir faktörü olduğu düşünülürse bu sonuç bir çelişkiyi göstermektedir. Bu nedenle GI değerinin yani gingival inflamasyonunun artışı başka bir nedene bağlamamız gereklidir. Mölleme yapılan dişlerde kontak noktasının kaybolması ve buna bağlı gıda itimi (food impaction) olayının meydana gelmesi sonucu gingival inflamasyon düşünülebilir. Ayrıca hastaların yaş dönemi gözönüne alındığında puberte çağında oluşan hormon dengesizliğindeki değişikliklere bağlı olarak minimum irritasyona cevap, abartılı olarak meydana gelebilmektedir.

Mesiodistal mölleme yapılan 48 dişin tümünün arayüzlerinin SEM ile incelenmesi sonucunda ise aşağıdaki izlenimler elde edilmiştir.

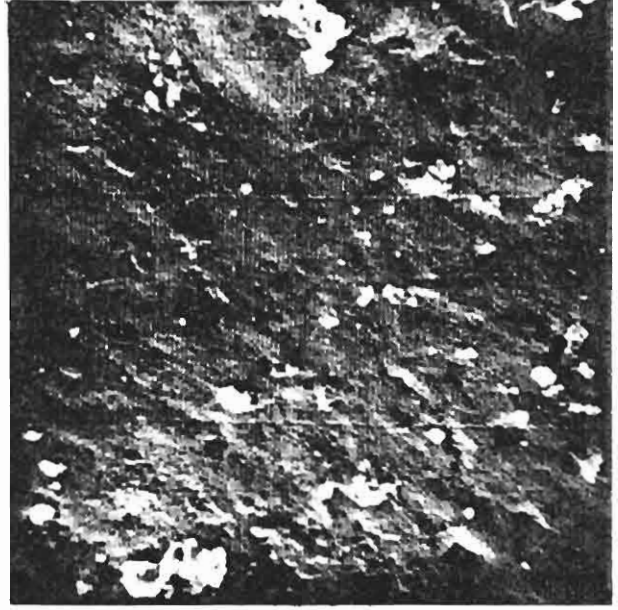Mölleme işlemi sonrasında mölleme zımparaları ile ara yüzeyler parlatılmaya çalışılsa bile mölleme sonrası oluşan oluklar yüzeylerdeki plak birikimlerine rağmen izlenebilmektedir (Resim 2a, 3a, 5a). Normal mine yüzeyi (Resim 1) ile mölleme yapılan mine yüzeyleri (Resim 2, 3, 4, 5) karşılaştırıldığında yüzey farklılığı bariz olarak izlenmektedir.

Flor uygulanmayan gruba ait yüzeyler incelendiğinde mölleme sonrası oluşan olukların bakteri plağı ve debrisle dolu olduğu, olukların tamamıyla kaplandığı izlenirken (Resim 2, 3) flor uygulanan grubtaki dişlerin arayüz yüzeylerinde florsuz gruba oranla daha temiz bir yüz izlenmektedir (Resim 4, 5).

Tüm bu bulgular, flor uygulananın bakteri plağını elimine etmede yardımcı olabileceğini ve mesiodistal mölleme uygulamaları sonrası topikal flor ve florlu bileşiklerle günlük ağız çalkalamasının belirli ölçülerde peridontal dokuların sağlığını koruyabileceğini göstermektedir.




a

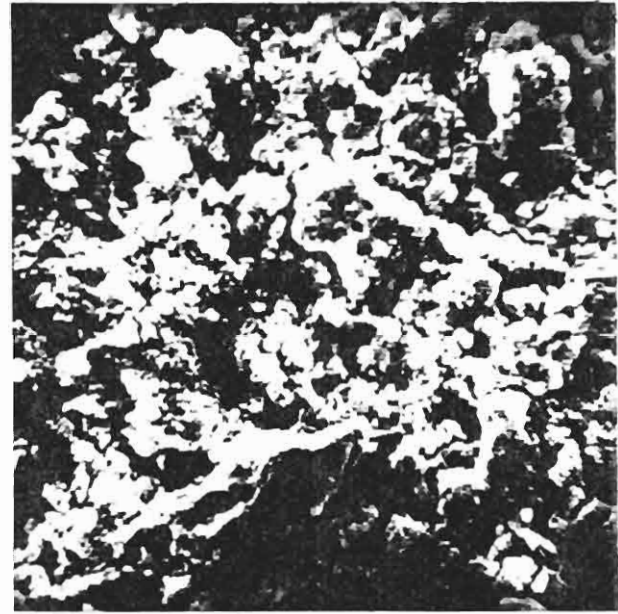

b

Resim. 1- Norman Mine Yüzeyinin Elektron Mikroskopik Görüntüleri (a: 800 büyütme, b: 1600 büyütme)

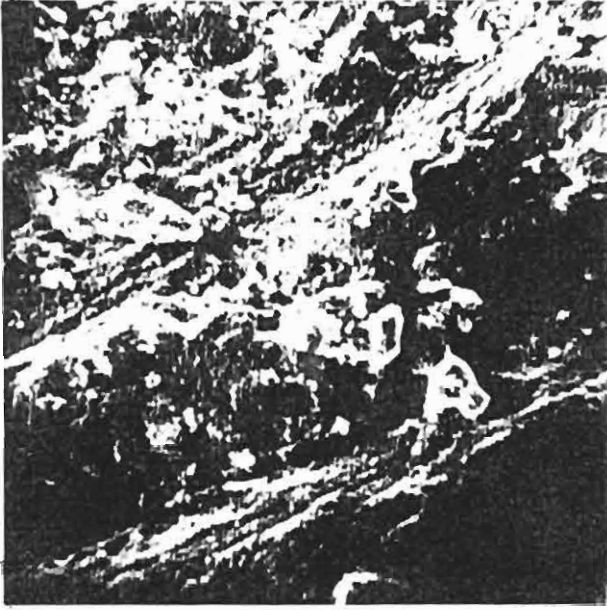


a




b

Resim. 2- Mülleme Yapılmış (Florsuz) Grubun Mine Yüzeyinin Elektron Mikroskopik Görüntüleri (a: 800 büyütme, b: 16000 büyütme)

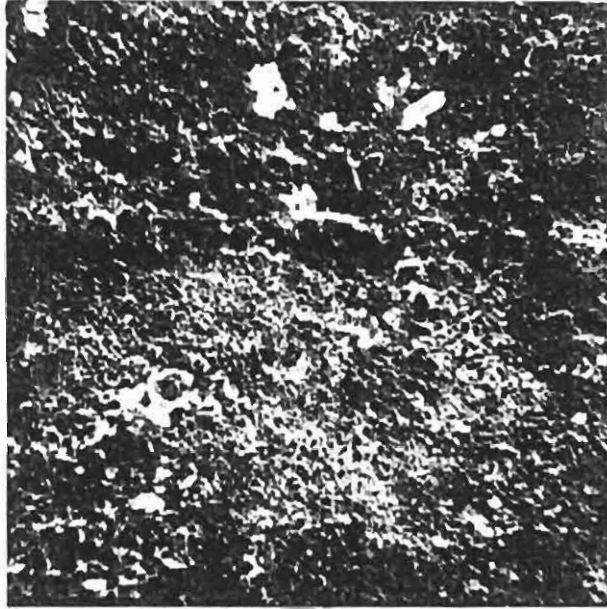


a

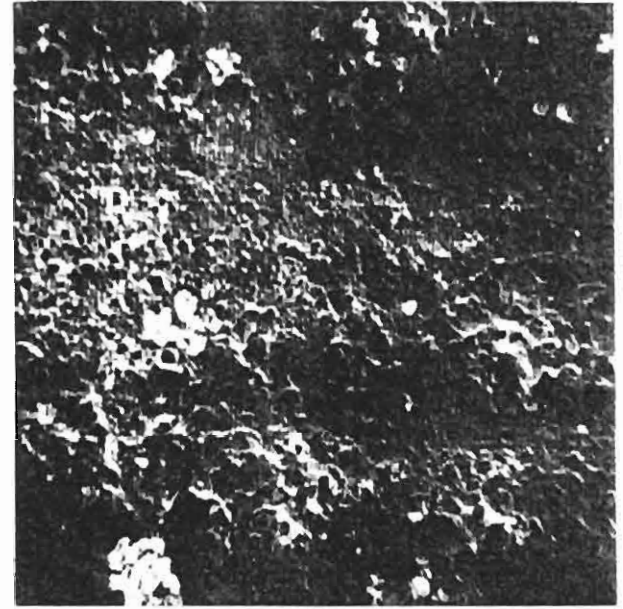


b

Resim. 3- Mölleme Yapılmış (Florsuz) Grubun Mine Yüzeyinin Elektron Mikroskopik Görüntüleri (a: 800 büyütme, b: 1600 büyütme).



a

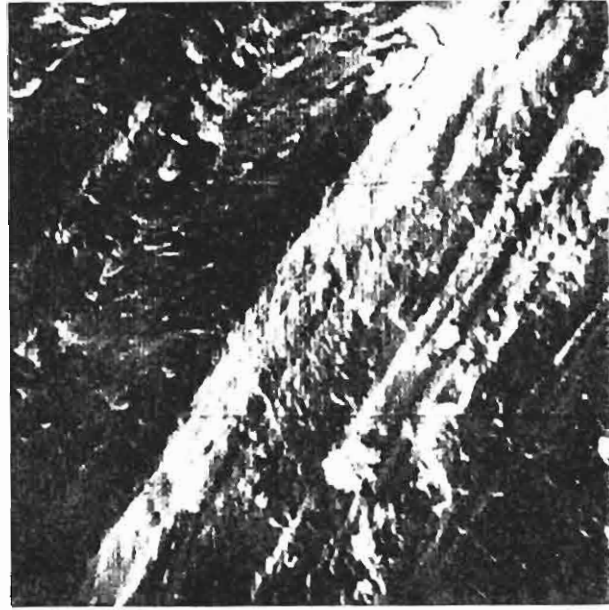


b

Resim. 4- Mölleme Yapılmış (Florlu) Grubun Mine Yüzeyinin Elektron Mikroskopik Görüntüleri (a: 800 büyütme, b: 1600 büyütme).



a



b

Resim. 5- Mölleme Yapılmış (Florlu) Grubun Mine Yüzeyinin Elektron Mikroskopik Görüntüleri (a: 800 büyütme, b: 1600 büyütme).

YARARLANILAN KAYNAKLAR

- Andres, C.F., Shaffer, J.C., Windeter, A.S.: Comparison of the Antibacterial Properties of Stannous Flouride and Sodium Flouride Mouthwashes, *J. Dent. Res.*, 53: 457, 1974.
- Arends, J., Christoffersen, J.: The Nature of Early Carious Lesions in Enamel., *J. Dent. Res.*, 65: 2-11, 1986.
- Begg, P.R.: *Begg Orthodontic Theory and Technique*, W.B. Saunders Co., Philadelphia, 1965.
- Boese, L.R.: Fiberotomy and Reproximation without Lower Retention, nine years in Retrospect, *Angle Orthod.*, 50: 169-178, 1980.
- Boyd, R.L.; Leggott, P.J.; Robertson, P.B.: Effects on Gingivits of Two Different 0.4 % Sn F₂ Gels., *J. Dent. Res.*, 67: 503, 1988.
- Dummer, P.M.H.; Harrison, K.A.: In Vitro Plaque Formation on Commonly Used Dental Materials., *J. Oral Rehabil.*, 9: 413-417, 1982 (as quated Radianski, R.F.: Plaque Accumulations Caused by Interdental Stripping., *Am. J. Orthod. Dentofac. Orthop.*, 94: 416-420, 1988).
- Graber, T.M.: *Orthodontic Principles and Practice*, W.B. Saunders Co., 3 rd Ed., Philadelphia, London, Toronto, 1972.
- Givens, E.G.; Gwinnet, A.J., Boucher, L.J.: Removal of Overhanging Amalgam: A Comparative Study of Three Instruments, *J. Prosthet. Dent.*, 52: 815-820, 1984.
- Hudson, A. L.: A Study of the Effects of Mesiodistal Reduction of Mandibular Anterior Teeth, *Am. J. Orthod.*, 42: 615-624, 1956.
- Jenkensen, G. N.: *The Physiology and Biochemistry of The Mouth*, Black Well Scientific Publications, 4 th ed, Oxford, 1978.
- Loe, H.: The Gingival Index, The Plaque Index and The Retention Index System, *J. Periodontol.* 38: 610-616, 1967.
- Mandell, R.L.: Sodium Fluoride Susceptibility of Suspected Periodontopathic Bacteria, *J. Dent. Res.*, 62: 706, 1983.
- Paskow, H.: Self-Alignment Following Interproximal Stripping, *Am. J. Orthod.*, 58: 240-249, 1970.
- Radianski, R.F. et. all: Plaque Accumulations Caused by Interdental Stripping., *Am. J. Orthod. Dentofac. Orthop.*, 94: 416-420, 1988.
- Radianski, R.J., et. all: Ergebnisse Rasterelektronenmikroskopischer Untersuchungen zum Interdentalen Strippen in Vitro., *Fortschr. Kieferortop. in Press.*, 1988 (as quated Radianski, R.F. et. all: Plaque Accumulations Caused by Interdental Stripping., *Am. J. Orthod. Dentofac. Orthop.*, 94: 416-420, 1988).
- Rogers, G.A., Wagner, M.J.: Protection of Stripped Enamel Surface with Topikal Fluoride Application, *Am. J. Orthod.*, 56: 551-559, 1969.
- Sadowsky, C. and Begole, E.A.: Long-Term Effects of Orthodontic Treatment on Periodontal Health, *Am. J. Orthod.*, 80: 156-172, 1981.
- Sheridan, J.J.: Air-Rotor Stripping, *J. Clin. Orthod.*, 19: 43-59, 1985.
- Sümbüloğlu, K., Sümbüloğlu, V.: *Biyoistatistik, Çağ Matbaası*, Ankara, 1987.

20. Tuversan, D.L.: Anterior Interocclusal Relations: Part I, Am. J. Orthod., 78: 361-370, 1980.
21. Üner, O., Karabekir, N., Buyruk, F., Ilgar, S., Akman, T., Yeşilova, S.: Ortodontik Düzensizliklerin Cep Derinliğine Etkisi, G.Ü. Dişhek. Fark. Derg., 3: 13-22, 1986.
22. Wolff, F.L. et. all.: Effect of Toothbrushing with 0.4 % Stannous Fluoride and 0.22 % Sodium Fluoride Gel on Gingivits for 18 months, JADA, 119: 283-289, 1989.
23. Yankell, S.L., Stoller, N.H., Green, P.A., Sher, R.J.: Clinical Effect of Using Stannous Fluoride Mouthrinse During a Five Day Study in The Absence of OralHygiene, J. Periodont. Res., 17: 374, 1982.
24. Yoon, N.A., Berry, C.W.: The Antimicrobial Effect of Fluorides (Acidulated phosphate, Sodium and Stannous) on Actinomyces Viscosus, J. Dent. Res., 58; 1824, 1979.

*Yazışma Adresi: Dr. Neslihan ÜÇÜNCÜ
G.Ü. Diş Hek. Fak.
Ortodonti Anabilim Dalı
06510 Emek-ANKARA*

Bu makale, Yayın Kurulu tarafından 28 / 03 / 1990 tarihinde yayına kabul edilmiştir.